CONGRESO OTORRINOLARINGOLOGIA

Sevilla 2002.
INFORMATIZACIÓN MÉDICA

Dr. M. Muñoz Colado

Almacenamiento de Datos clínicos



A B C D E F G H I J K L M N O P Q R S T U V W X Y Z 1 2 3 4 5 6 7 8 9 0 a b c d

AÑO ..... ENTIDAD ..... N.º POLIZA ..... HISTORIA N.º .....

Apellidos ..... Nombre ..... Sexo .....

Dirección ..... Teléf. .....

Profesión ..... Estado civil ..... Enviado por .....

Edad (fecha de nacimiento) ..... Gr. Sang. ..... RH ....

Def. físicas .....

.....

Antecedentes .....

.....

.....

.....

Intervenciones .....

.....

.....

.....

.....

Consultas

Paciente	Juan Español			Fecha	05-02-02	Doctor / Ubicación	1
Procedencia	Privado	Nº Historia	4.390				

Fechas de visita

05-02-2002
04-02-2002

Enfermedad actual / Anamnesis

Paciente de 52 años, consulta por disfonias ocasionales, dolores oticos con supuraciones frecuentes y sordera.

Exploración | **Selección de zona**

Otoscopia derecha: Perforacion de timpano
Otoscopia Izquierda: Otitis mucosa con perforacion puntiforme mesotimpanica y humeda
Rinoscopia anterior: Desviacion septal (cresta)
Faringoscopia: amigdalectomizado
Laringoscopia: Polipo y edema de cuerda vocal izquierda

Historial de Imagen/Vídeo

04-02-02 RX

Diagnósticos: Perforacion timpanica-Otitis mucosa -Desviacion septal -Polipo laringeo

Medicamentos	Posologías
Amoxicilina 500 mg cpsulas	Uno cada 8 horas durante 10 dias
Ambroxol	Dos veces al dia. 7 dias
Ibuprofeno	Dos al dia 5 dias

Ficha Quirúrgica | Otros tratamientos

Fórmula magistral

Actos médicos	Eliminar acto	Pagado	Precio
PRIMERA CONSULTA		☑	
Rinofibrolaringoscopia		☑	0,00
		☐	

Cód. de imagen

Filtrar Consultas (Estadísticas) | Quitar Filtros | Total 0,00 EUR

Solicitudes

Pacientes (ordenados por apellidos)

Datos Personales

Nº pacientes: 4.443

Número de Historia	4.390	D.N.I.		Dirección	
Nombre	prueba			Poblacion	
Apellidos				Cód. Postal	Telf.1 / Telf.2
Fecha de nacimiento		Edad	y meses	Fax	
Procedencia habitual		Sexo		E-mail	
Nº Identificación				Profesión	
Recomendado por				Observaciones generales	

Primera visita	Próxima visita	Próxima revisión
04/02/2002		

Antecedentes Familiares	Alergias

Antecedentes Personales	Problemas de O.R.L.

31-mar-02 | Libro de visitas | Deshacer Filtros | Filtrar Pacientes (Estadísticas)

Actualizar datos (de/ para la red)

Exploración Grafica

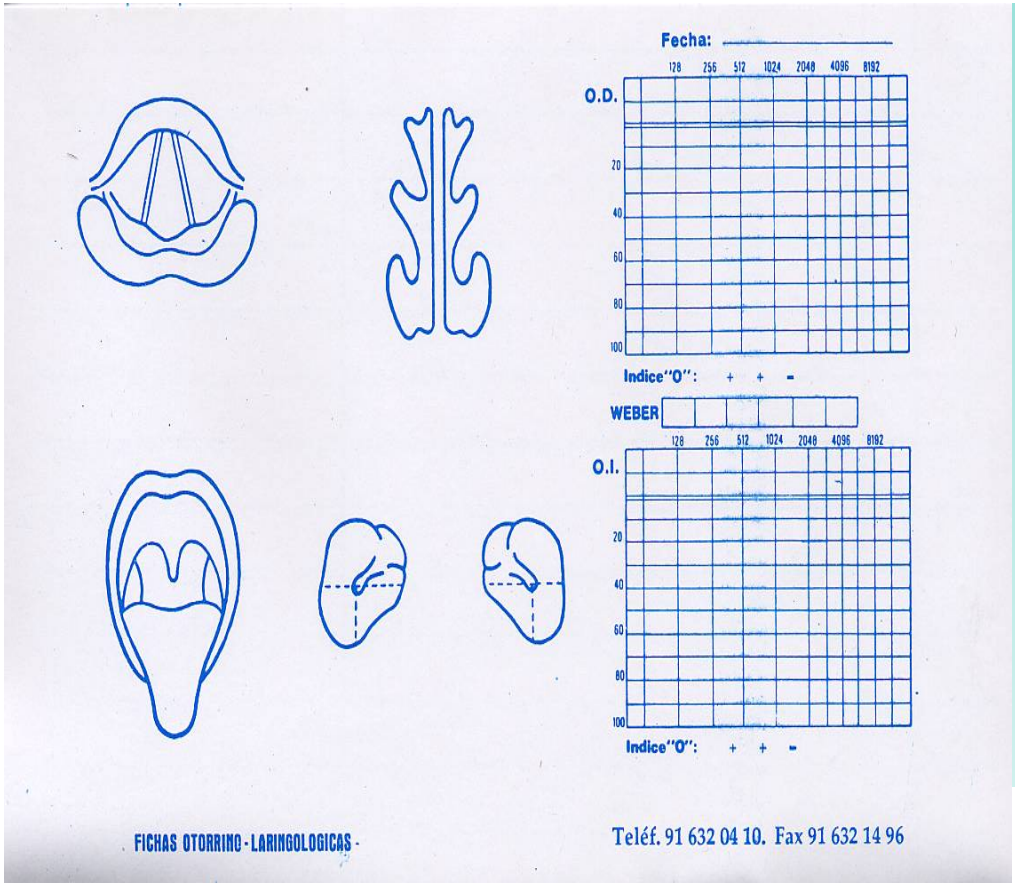

- Otoscopia
- Rinoscopia anterior
- Faringoscopia
- Rinoscopia Post.
- Laringoscopia
- Audiometría
- Impedanciometria

Captura de Imágenes convencional

- Cirugía Nasal

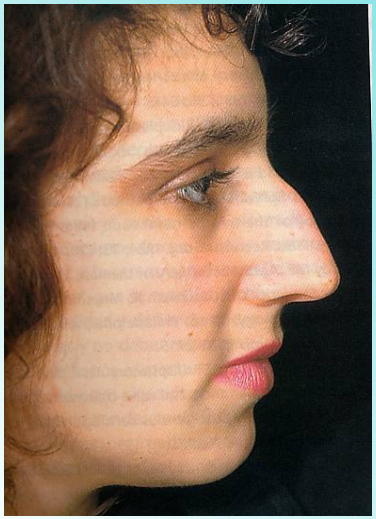

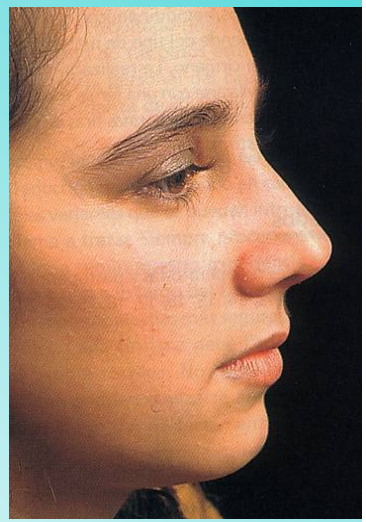

Captura de Imágenes Digital

CAMARAS FOTOGRAFIA DIGITALES

- **Camaras 5 Megapixeles**
  - Sony Cyber-schot DSC-F707 (1.682)
  - Canon PowerSchot G2(1.365)
  - Olympus E20P (2554)
  - Minolta Dimage 7 (1652)

  Camaras 3 Megapixeles
  Fugi FinePix 6900 zoom (1136)
  Nikon Coolpix 995 (1021)

)

- **SOPORTES**
  - **CompactFlash**
    - 32 MB
    - 48 MB
    - 1 Giga (1245)

Exploración O.R.L. Actual

- Otoscopia
- Rinoscopia anterior
- Rinoscopia Posterior
- Faringoscopia
- Laringoscopia
- Audiometría
- Impedanciometria

- Imágenes Endoscopicas
- Potenciales Evocados
- Oto emisiones
- Estroboscopias
- Estudios de voz
- Rinomanometrias
- Espirometrías
- Estudios de sueño

OTOSCOPIA

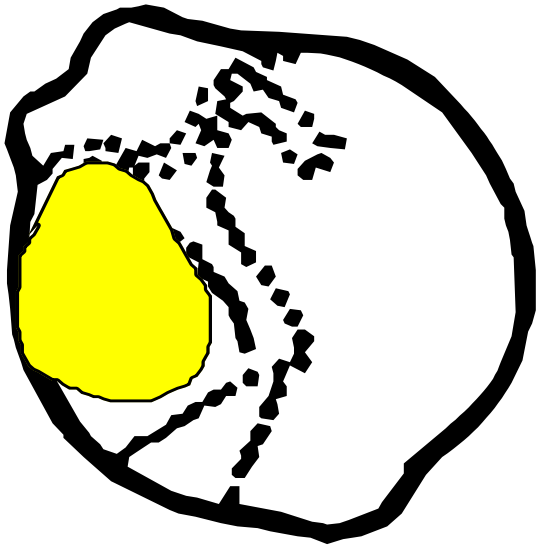

RINOSCOPIA ANTERIOR

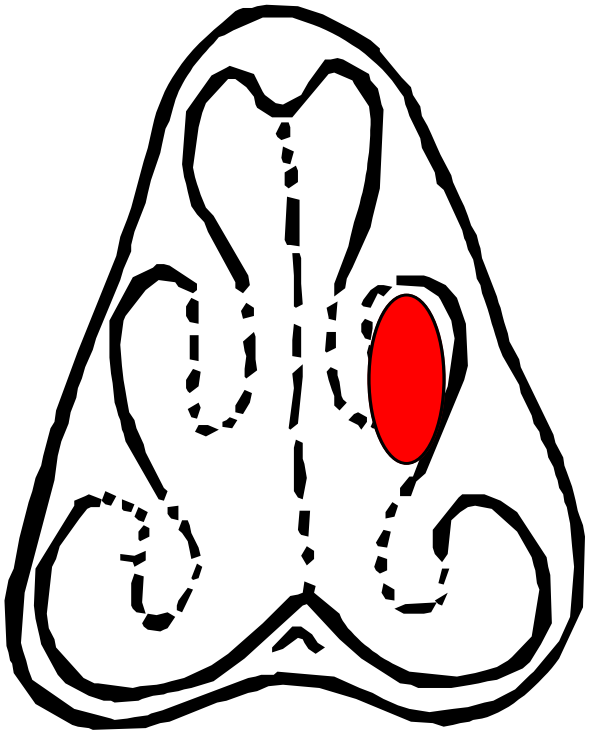

FARINGOSCOPIA

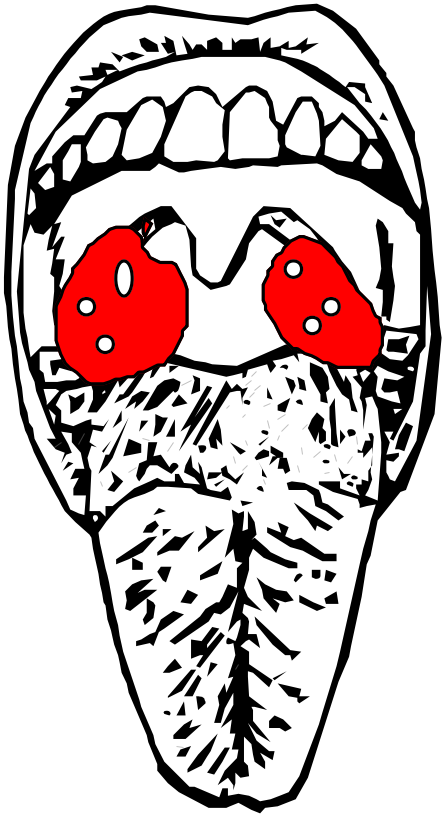

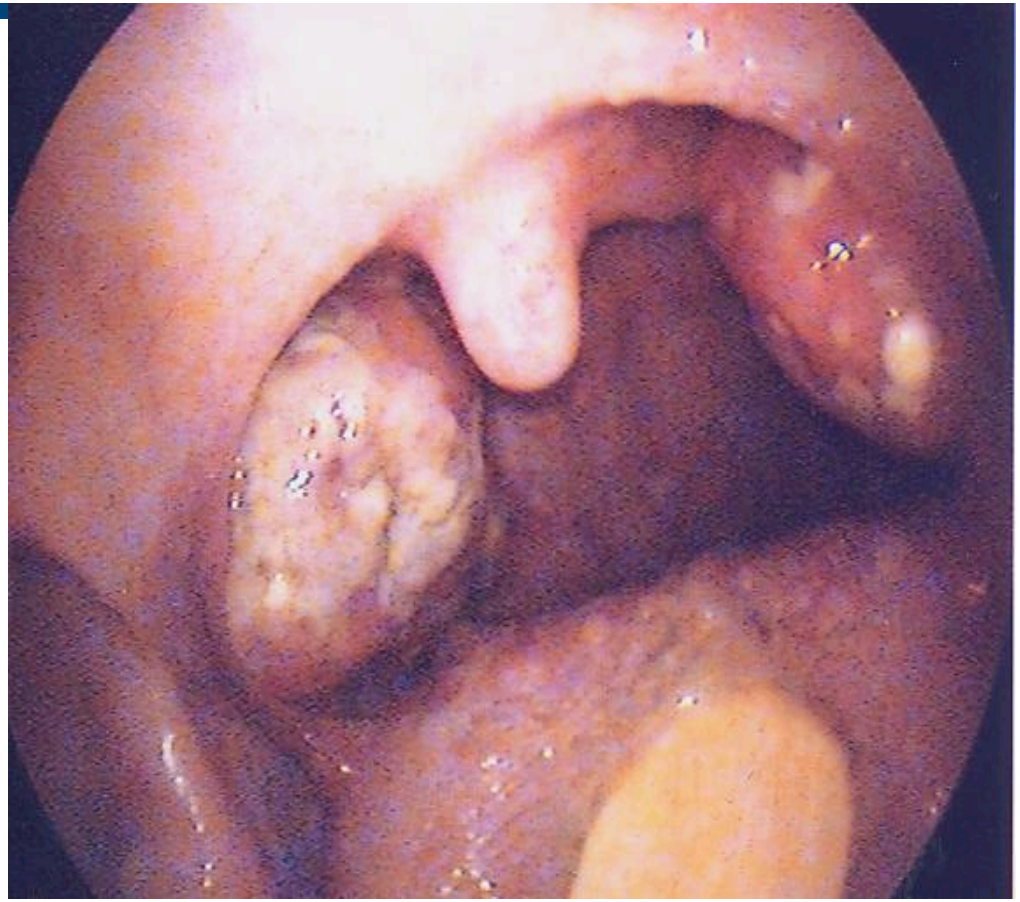

RINOSCOPIA POSTERIOR

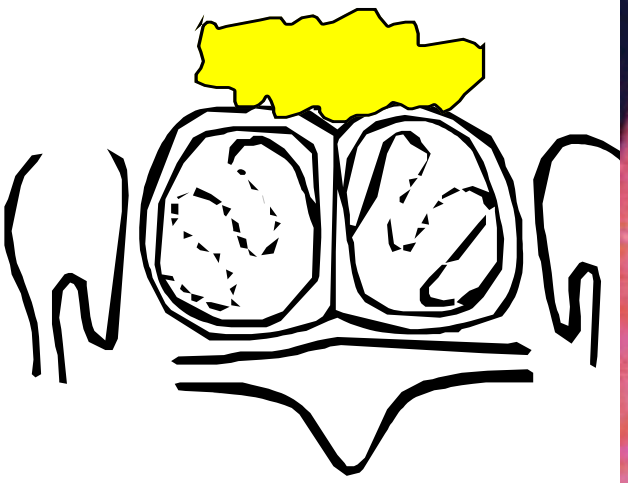

LARINGOSCOPIA

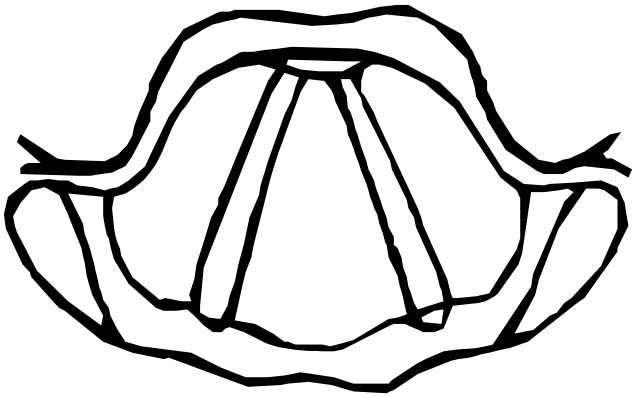

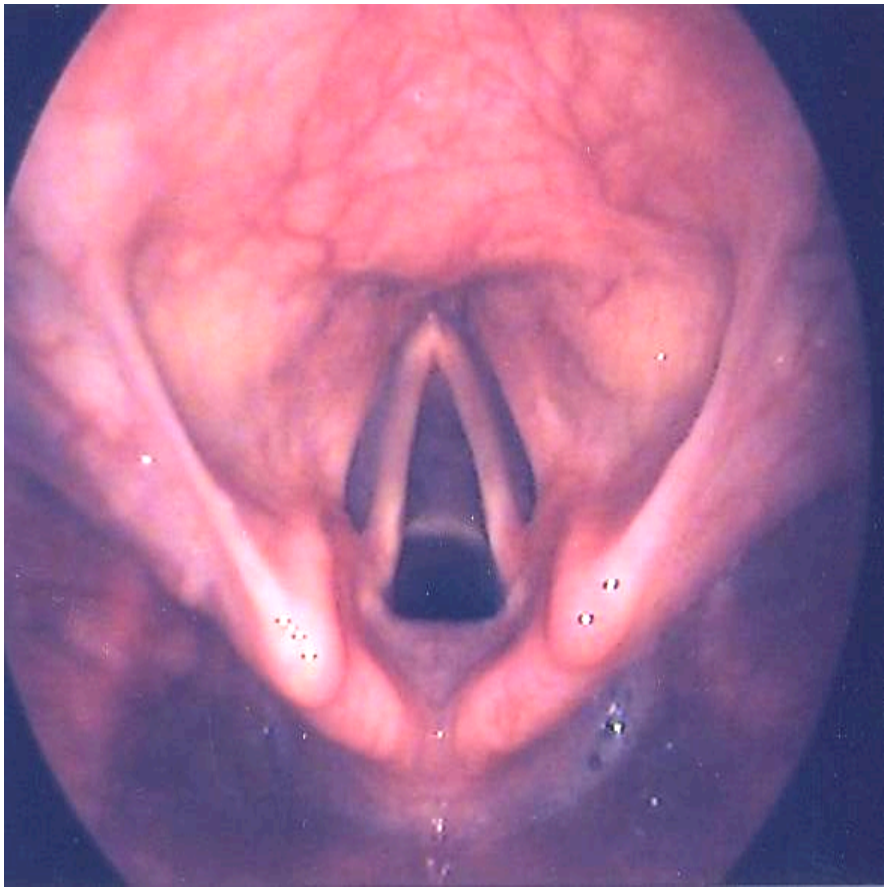

Exploración Endoscopica

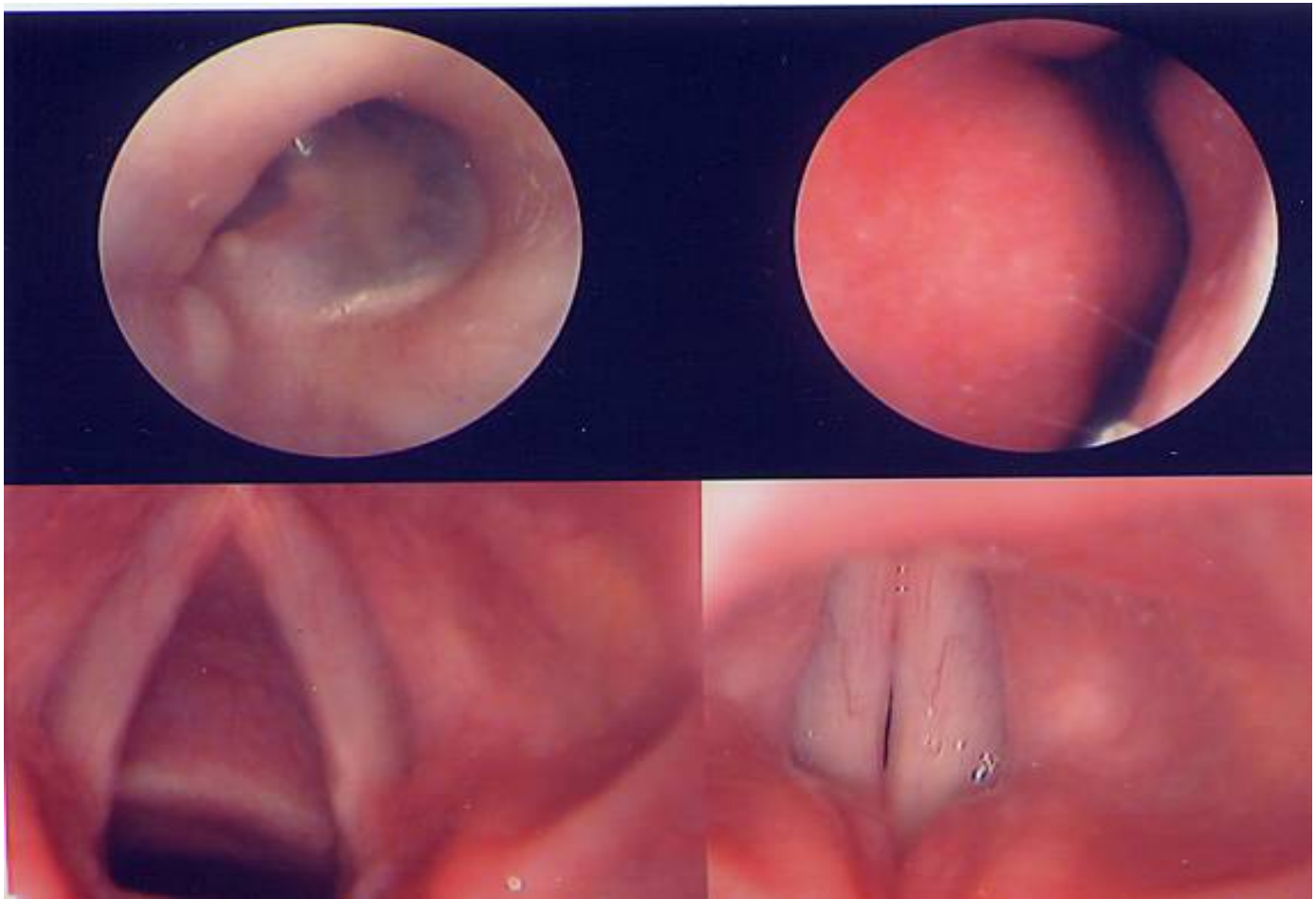

Rhinomanometria

Rhinomanometria

Apellidos:	Clemente Ramos	Identificación:	52081699
Nombre:	Ana Maria		
F. Nacimiento:	27/05/1962	Edad:	39 Años
Sexo:	mujer	Peso:	56 kg
Hist. Paciente:		Altura:	160 cm
Aseguradora:	--	Procedencia:	

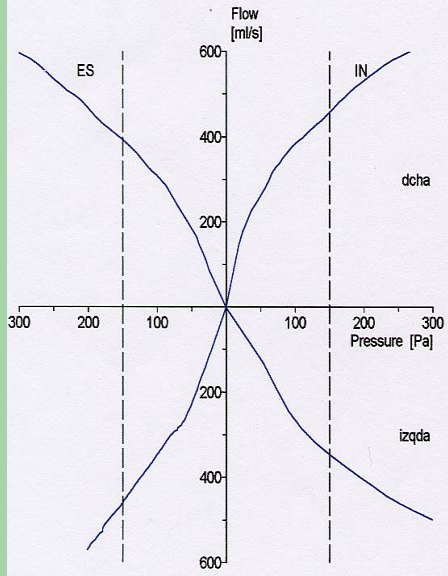

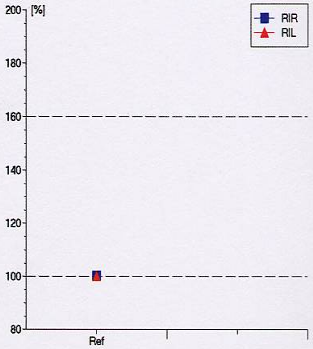

	Re
FIR	45
FER	45
RIR	0.2
RER	0.2
FIL	34
FEL	38
RIL	0.4
REL	0.3
FIRmax	93
FERmax	104
FILmax	68
FELmax	73
FSUMI	80
FSUME	83
SQ	1.

FIR75	334
RIR75	0.18
FIL75	196
RIL75	0.34
FER75	281
RER75	0.23
FEL75	253
REL75	0.26
FIR150	457
RIR150	0.29
FIL150	344
RIL150	0.40
FER150	454
RER150	0.29
FEL150	383
REL150	0.35
FIR300	626
RIR300	0.44
FIL300	498
RIL300	0.56
FER300	

Potenciales Evocados Auditivos

POTENTIELS EVOQUES AUDITIFS
(Seuil)

Nom :	MENENDEZ GONZALEZ	Prénom :	maria
Né(e) le :	25/05/94	Adressé par :	
Date :	08/05/01	Numéro :	

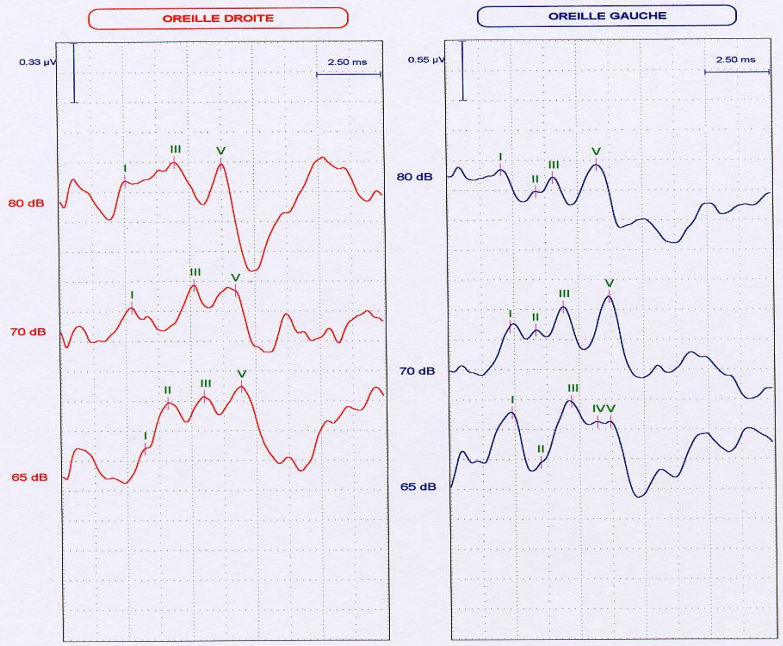

RACIA-ALVAR

PARAMETRES

	Acquisition :	Stimulation :
O.D	100 µV 160 Hz 1,6 kHz 1549 A.	Clic Alterné Avec assourd. (-20 dB) 20 pps
O.G	100 µV 160 Hz 1,6 kHz 1600 A.	Clic Alterné Avec assourd. (-20 dB) 20 pps

POTENTIELS EVOQUES AUDITIFS
(Seuil)

Nom :	MENENDEZ GONZALEZ	Prénom :	maria
Né(e) le :	25/05/94	Adressé par :	
Date :	08/05/01	Numéro :	

O.D	I (ms)	III (ms)	V (ms)	I-III (ms)	I-V (ms)	III-V (ms)
80 dB	2.55	4.45	6.25	1.90	3.70	1.80
70 dB	2.75	5.15	6.75	2.40	4.00	1.60
65 dB	3.20	5.50	6.95	2.30	3.75	1.45

Int.	IT I-V (ms)
80 dB	0.00
70 dB	0.15
65 dB	0.05

O.G	I (ms)	III (ms)	V (ms)	I-III (ms)	I-V (ms)	III-V (ms)
80 dB	2.05	4.05	5.75	2.00	3.70	1.70
70 dB	2.35	4.42	6.20	2.08	3.85	1.77
65 dB	2.40	4.70	6.20	2.30	3.80	1.50

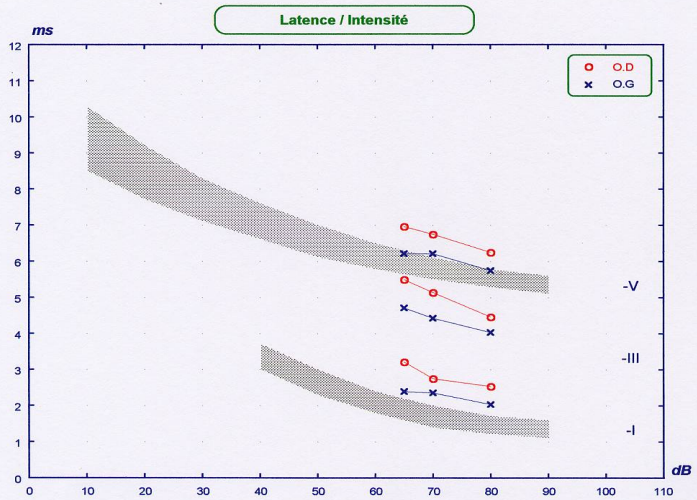

video estroboscopio

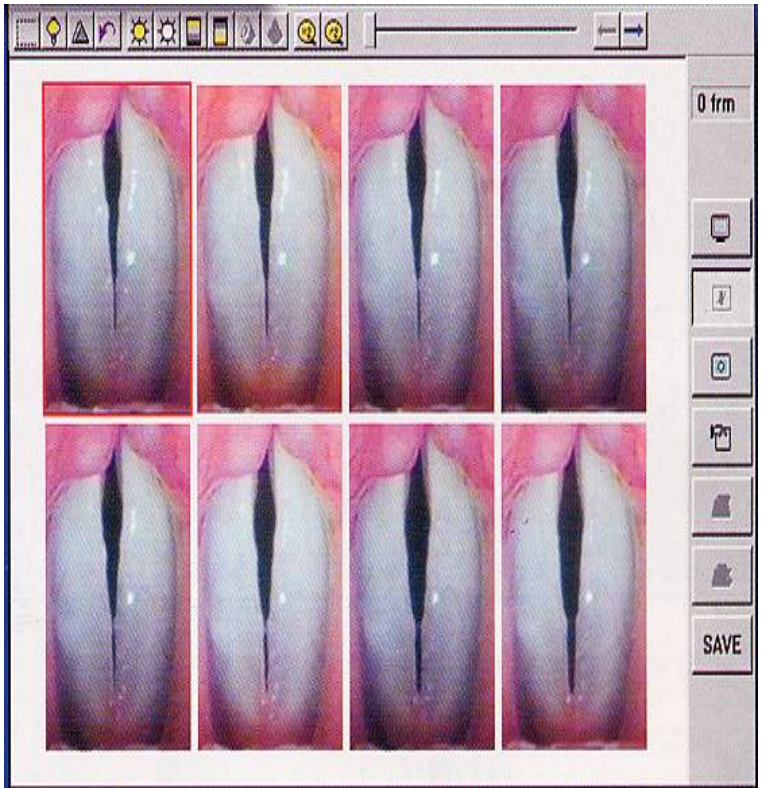

Análisis de Voz

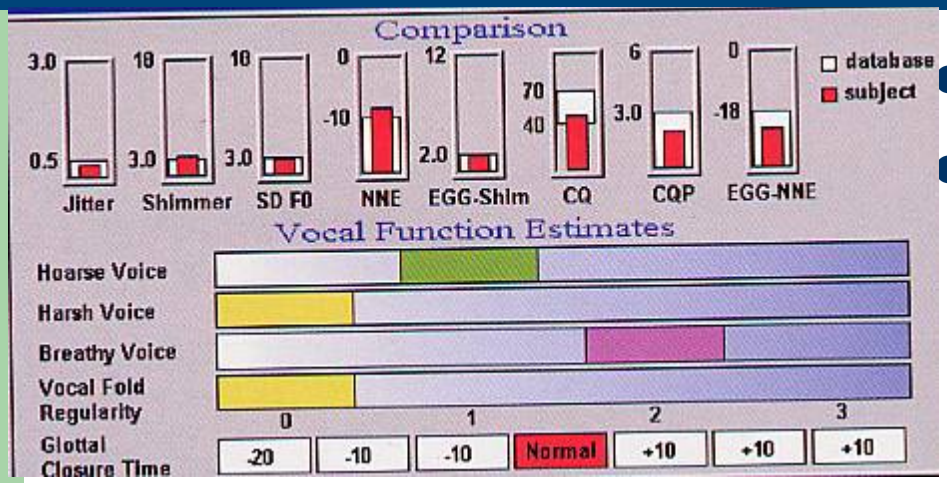

- Dr. Speech
- ScopeView (Arganon)

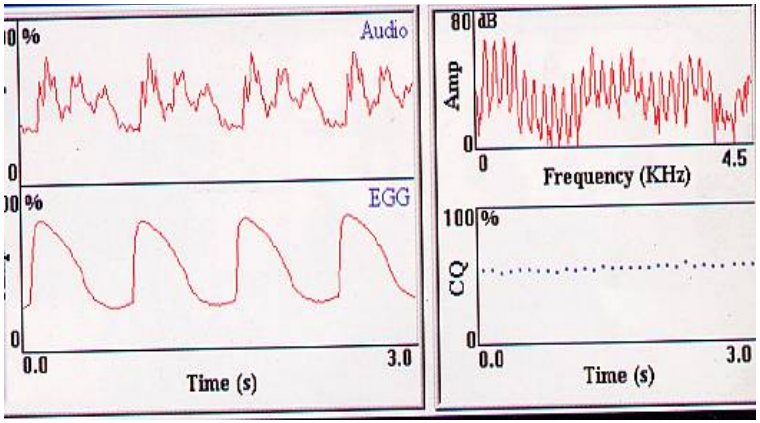

Videoestroboscopio.Informes

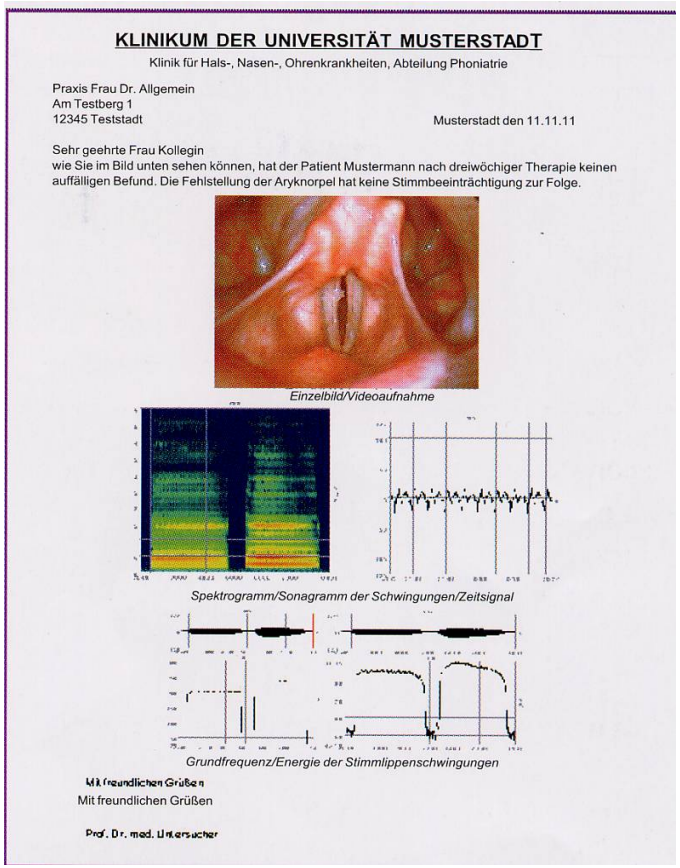

KLINIKUM DER UNIVERSITÄT MUSTERSTADT

Klinik für Hals-, Nasen-, Ohrenkrankheiten, Abteilung Phoniatrie

Praxis Frau Dr. Allgemein
Am Testberg 1
12345 Teststadt

Musterstadt den 11.11.11

Sehr geehrte Frau Kollegin
wie Sie im Bild unten sehen können, hat der Patient Mustermann nach dreiwöchiger Therapie keinen auffälligen Befund. Die Fehlstellung der Aryknorpel hat keine Stimmbeeinträchtigung zur Folge.

Einzelbild/Videoaufnahme

Spektrogramm/Sonagramm der Schwingungen/Zeitsignal

Grundfrequenz/Energie der Stimmlippenschwingungen

Mit freundlichen Grüßen
Mit freundlichen Grüßen

Prof. Dr. med. Untersucher

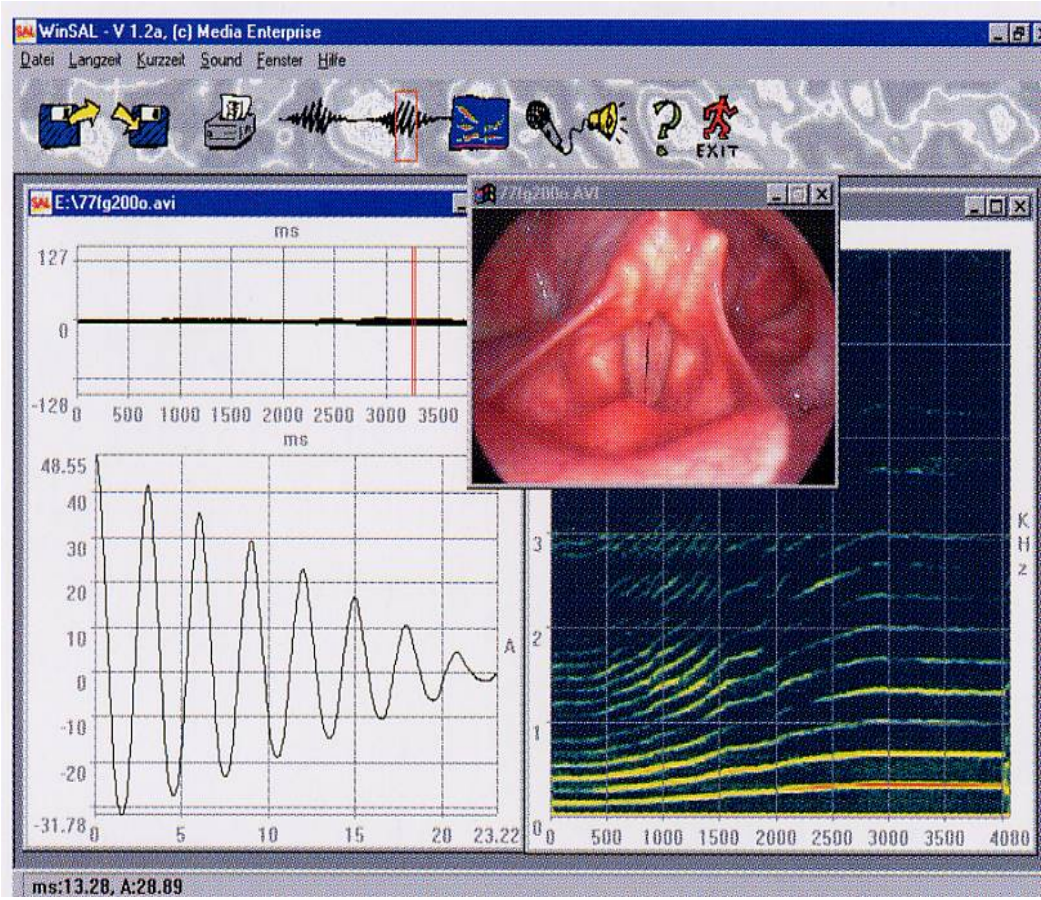

INTEGRACION

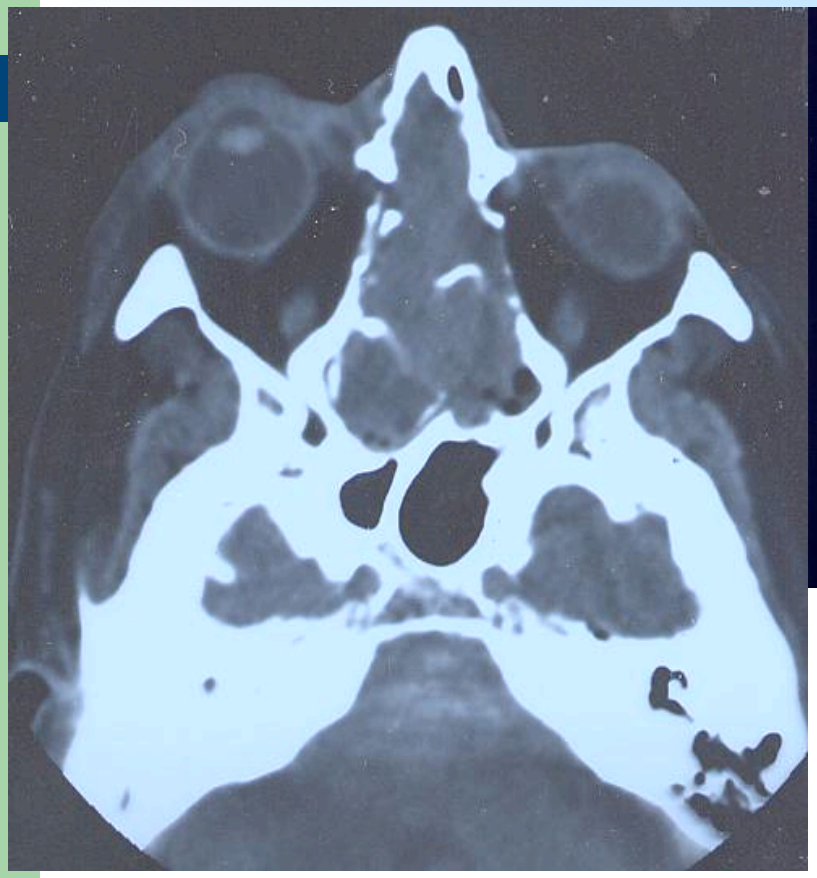

LENTES ENDOSCOPICAS

Laringoscopios

5,6mm 70º-90º

5,6 mm 70º-90º- 45º

4 mm 70º

- **Lentes Nasales**
  - 4mm
  - (0-45-70-90-120º)
  - 2.7 mm

- **Nasofibrolaringoscopios**
  - Storz
  - Olimpus
  - Nagasima
  - Henke Sass Wolf
  - Welchy allyn
  - Pentax

REQUERIMIENTOS consulta O.R.L. Actual

- Ordenador + Impresora + Scanner
- Cámara digital fotos
- Cámara digital de video
- Videoimpresora
- Software medico
- Lentes Rígidas
- Fibroscopio flexible.

CAMARAS ENDOSCOPICAS

- video ANALOGICO
- video DIGITAL

SCANER

Tarjetas Capturadoras de video

- **INTERNAS**
- Pinacle Studio deluxe
- Matrox RT-2500
- Dazzle Fast DV Now Lite
- Hercules DV Action
- ATI DV Wonder
- Pinacle DV 500

- **EXTERNAS**
- Dazzle Hollywood DV-BRIDGE

Programas de Retoque Fotográfico

- ADOBE PHOTOSHOP ELEMENTS
- PAINT SHOP PRO 7
- PICTURE IT 2002
- PAINTER 7
- COREL PHOTO PAINT 10
- MICROGRAFX PICTURE Publisher

Almacenamiento de imágenes

- Disco duro
- CD
- DVD
- video
- Disco duro portátil
- Zip Iomega
- Disco óptico magnético

- Compact-Flash. 512 Mb
  - (Cartronic Memory)

VISORES DE IMAGENES

- Gratuitos
  - www.xnview.com
  - www.slowview.f2s.com
  - www.fotostation.com
  - www.ulead.com
- FotoScow (Data Becker)
- Ulead Photoexplorer
- ACD SEE

SOPORTE PAPEL : IMPRESORAS

- EPSON STILUS PHOTO
- HP Deskjet 930 C
- XEROX Docuprint M750
- Canon S820D –JET S200
- LEXMARK Z52

GESTION INTEGRAL DE CONSULTA DE O.R.L.

- Sistema FISIMED – A.S.A
- AXON
- OTOGEST
- SCOPE VIEW
- SGH

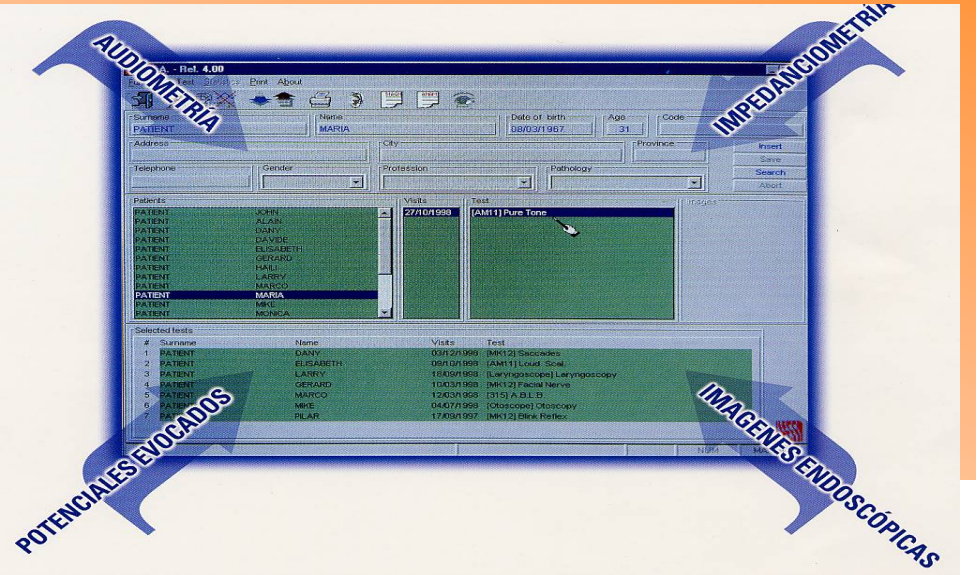

Informes Médicos

DR. M. MUÑOZ COLADO
Otorrinolaringologo

Paciente: Juan Español
Historia : 14.271

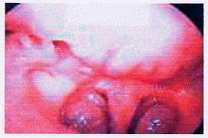

Antecedentes: Dolores oticos y otitis frecuentes en la infancia del oído izquierdo.

Motivo de consulta: Dolor intenso en oído derecho desde ayer, coincidiendo con catarro de vías altas desde hace dos días. Disfonía

Exploración:
Otitis vírica bullosa del oído derecho
Otitis atelectasica con desarticulación incudo estapedial izquierda.
Cuerdas vocales normales con signos inflamatorios.
Cavum: Normal. Presencia de adenoides.

Juicio Clínico:

1. Otitis vírica bullosa oído derecho
2. Otitis atelectasica oído izquierdo
3. Laringitis

Tratamiento:

1. aaa
2. bbb
3. ccc

Nicolaas Tulp (Rembrandt) 1632

QUIROFANO INTELIGENTE

LA TECNOLOGÍA COOPERA CON LOS CIRUJANOS

El quirófano inteligente

Se llama OR-I y no es un nuevo protagonista de *La Guerra de las Galaxias*. Se trata del primer quirófano inteligente para Traumatología y Ginecología de Europa, y está en Madrid, en el Hospital de Santa Cristina.

Que la inteligencia artificial se pasee por los quirófanos no es una novedad hoy en día. Ya hemos visto cómo robots muy precisos realizaban intervenciones quirúrgicas dirigidos por un médico desde otra sala. Pero éste, aun sin robots, presenta una serie de ventajas con respecto a los tradicionales:

- Se pueden determinar con exactitud y mantener constantes durante la intervención los niveles de fluidos, por ejemplo, el agua o el aire utilizados como contraste. Además, el sistema avisa cuando los valores normales se sobrepasan.
- Facilita una gestión mejor del proceso quirúrgico, ya que se puede reservar el quirófano desde la consulta con día y hora, y programarlo con los valores de fluidos que se emplean en cada intervención.
- La limpieza es más rápida, lo que permite aumentar el número de operaciones diarias: hasta 7 frente a las 5 de los tradicionales.

Ana M. Jiménez

ESTRUCTURA ARTICULADA
Qué es. Todos los dispositivos cuelgan del techo por medio de una serie de brazos articulados.
Función. Con este sistema, cada pantalla o instrumento se puede colocar con un criterio ergonómico, para adaptarlo a las necesidades del cirujano, lo que facilita la intervención.

TORRE DE ANESTESIA
Qué es. Dispositivo con dos pantallas y varios tubos, para aplicar la anestesia.
Función. La pantalla muestra el estado de los diferentes parámetros del paciente: presión arterial, pulsaciones, electrocardiograma, presión del oxigeno… Mediante esta torre, el anestesista puede mantener el control de dichos datos.

PANTALLA MULTIMEDIA
Qué es. Pantalla plana táctil que permite diferentes aplicaciones multimedia.
Función. Desde ella, el médico puede establecer una videoconferencia (tiene un micrófono para poder hablar) o ver las imágenes de la intervención. También ofrece la posibilidad de que el paciente visione una película de vídeo, si la anestesia es local.

CONTROL DE MESA
Qué es. Dispositivo que se maneja a través de la pantalla de control táctil.
Función. Permite ajustar la altura de la mesa de operaciones desde la pantalla central. Incluso se puede programar según el tipo de operación.

PANTALLA DE CONTROL
Qué es. Pantalla plana táctil.
Función. En ella se reflejan y se pueden modificar los niveles de los fluidos (anestesia, etc.) que se aplican al paciente. Desde ella se controlan desde la calidad y captación de imágenes hasta la torre de endoscopia.

CÁMARA
Qué es. Es el ojo central del quirófano.
Función. Toma imágenes para la videoconferencia.

ILUMINACIÓN
Qué es. Sistema de lámparas que se pueden regular en tono e intensidad.
Función. Puede emitir una luz azul muy suave, para ayudar al paciente a relajarse y encontrarse así más cómodo.

AIDA
Qué es. Siglas inglesas de Registro Avanzado de Imágenes y Datos. Es un sistema informático exclusivo para este tipo de quirófanos.
Función. Graba y archiva imágenes concretas de la zona, o una secuencia de la operación, a las que el cirujano puede ir recurriendo, rescatándolas para realizar cualquier comprobación. Después pueden incorporarse al historial del paciente.

TORRE GENERAL DE ENDOSCOPIA
Qué es. Equipo formado por un monitor e instrumentos cómo la cámara, la fuente de luz, sondas de aire y fluido…
Función. Controla la iluminación de la zona a intervenir, así como la entrada de diferentes sustancias que utiliza el cirujano para operar: volumen de líquidos en el caso de la artroscopia o cantidad de gas y presión dentro del abdomen en el caso de una ligadura de trompas. Estas sustancias se insuflan desde aquí, pero su cantidad puede regularse también desde la torre central.

OPERACIÓN
Tipo. El cirujano está realizando una artroscopia, que es una intervención en que se operan las articulaciones a través de una incisión mínima. En este caso, la intervención es de rodilla.

Cómo se realiza. Se hacen dos pequeñas aberturas, una a cada lado de la articulación. Por una de ellas se introduce el artroscopio, un aparato al que van conectadas la cámara que permite ver el interior de la rodilla (cable negro) y la fuente de luz (cable gris) que ilumina la zona por dentro. Por la otra se introducen los instrumentos necesarios para practicar la intervención: pinzas, palpadores (para analizar el estado de la rodilla)…

SERVIDUMBRE